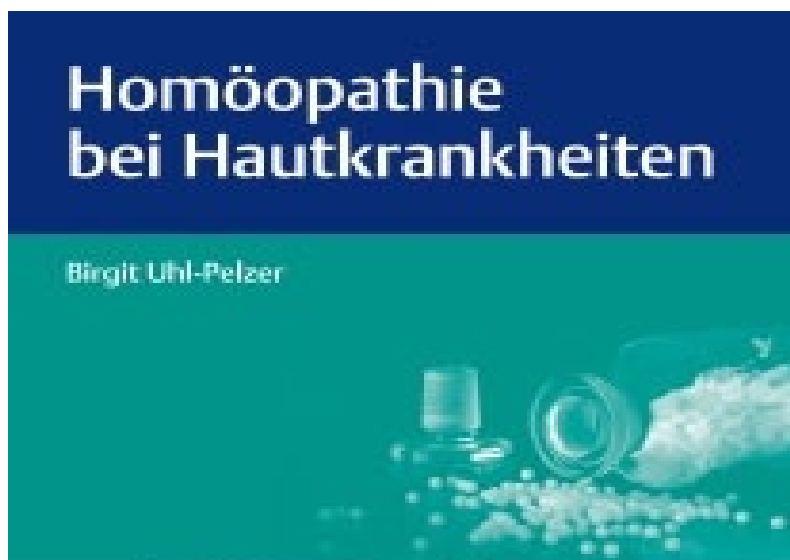


Birgit Uhl-Pelzer

Homöopathie bei Hautkrankheiten



 Haug

zum Bestellen [hier klicken](#)

by naturmed Fachbuchvertrieb

Aidenbachstr. 78, 81379 München

Tel.: + 49 89 7499-156, Fax: + 49 89 7499-157

Email: info@naturmed.de, Web: <http://www.naturmed.de>

Vorwort

Hautkrankheiten sind häufige Erkrankungen, die auch außerhalb der Dermatologenpraxis im Bereich anderer Fachrichtungen täglich gesehen werden. Gängige Therapien, wie z. B. Kortisonanwendungen, führen oft nicht nur nicht zur Heilung, sondern zur Verschlechterung der Beschwerden im Sinne eines Reboundeffekts. Die Homöopathie kann hier erstaunliche Heilwirkungen erzielen, indem sie sich bemüht, den gesamten Menschen ursächlich zu therapieren.

Ziel dieses Buches soll es sein, Behandlungsstrategien homöopathischer Therapie vorzustellen, die sich während 20 Jahren in einer hautärztlichen Praxis bewährt haben.

Es werden bei der Repertorisation nicht die hochwertigsten Mittel genannt, sondern die, die innerhalb der repertorisierten Rubriken die häufigsten und heilsamsten Mittel in der Praxis waren. Das Buch richtet sich an Dermatologen, Allgemeinmediziner und Heilpraktiker, die homöopathisch arbeiten möchten und bereits Grundkenntnisse der Homöopathie besitzen. Zur Repertorisation wurde einheitlich das Kent-Repertorium benutzt.

St. Blasien, im Mai 2012

Birgit Uhl-Pelzer

Inhaltsverzeichnis

1	Dermatologische Diagnostik	1
1.1	Anamnese	1
1.2	Körperliche Untersuchung	1
2	Hautveränderungen und deren Übersetzung in die Repertoriumssprache	3
2.1	Lokalisation	3
2.2	Effloreszenzenlehre	3
3	Akne	8
4	Aktinische Keratose	15
5	Alopecia areata	19
6	Atopische Dermatitis	25
7	Basaliom	34
8	Condylomata acuminata	40
9	Dermatitis solaris	44
10	Erysipel	47
11	Erythema exsudativum multiforme	51
12	Erythema nodosum	54
13	Furunkel	58
14	Herpes-simplex-Virus-bedingte Erkrankungen	63
15	Herpes zoster	74
16	Hordeolum	79
17	Ichthyosen	82
18	Lichen ruber planus	88
19	Lupus erythematoses	92
20	Malignes Melanom	97
21	Mollusca contagiosa	104

22	Psoriasis vulgaris	110
23	Rosazea	114
24	Sarkoidose	122
25	Seborrhoisches Ekzem	127
26	Spinozelluläres Karzinom	133
27	Ulcus cruris venosum	138
28	Urtikaria	141
29	Varizellen	144
30	Verruca seborrhoica	147
31	Verrucae planae juveniles	150
32	Verrucae plantares	152
33	Verrucae vulgares	155
34	Vitiligo	158
35	Literatur	162
36	Abbildungsverzeichnis	163
37	Sachverzeichnis	165

3 Akne

Einleitung

Synonym: Acne vulgaris.

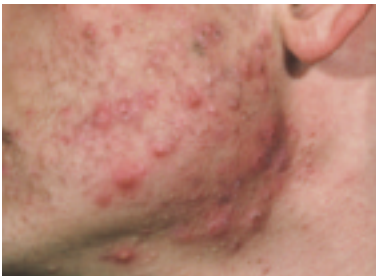Akne ist eine vor allem bei Jugendlichen und jungen Erwachsenen bis zur 3. Lebensdekade vorkommende Verhornungsstörung im Bereich des Haarfollikels, bei der der Inhalt des Follikels nicht entleert werden kann, sodass die typischen Komedonen (= Mitesser) entstehen und es sekundär zu entzündlichen Veränderungen (entzündliche Knoten, Pusteln) kommt (► **Abb. 3.1**). Man kennt jedoch auch Sonderformen der Akne, die vor der Pubertät oder auch nach dem 3. Lebensjahrzehnt auftreten.

Ätiologie

Ursachen für die Akne sind im Besonderen hormonelle Faktoren, vor allem während der Umstellung in der Pubertätsphase. Durch erhöhte Androgenspiegel kommt es zu einer vermehrten Talgproduktion. Bakterielle Besiedelungen mit Propionibakterien und Immunreaktionen führen zu Entzündungsreaktionen. Die Vererbung spielt eine gesicherte Rolle. Äußere Faktoren können ebenfalls als Auslöser fungieren.

Medizinische Diagnostik

Die Diagnose wird als Blickdiagnose gestellt. Dabei werden verschiedene Formen unterschieden.



► **Abb. 3.1** Acne papulopustulosa seit 5 Jahren bei 20-jährigem Patienten. Gerötete Papeln und Eiterpusteln beherrschen das klinische Bild (Moll 2010).

Acne vulgaris

Zur Acne vulgaris werden die Acne comedonica und die Acne papulopustulosa gezählt.

Acne comedonica. Hierbei kommt es im Bereich der Talgdrüsenfollikel zu Retentionen, den Komedonen (= Mitesser). Bei offenen Komedonen sind diese durch Oxidation des Talges an der Luft schwärzlich, bei geschlossenen weißlich. Besonders häufig kommen diese Komedonen im Bereich der Stirn, der Nasolabialfalte und der Nase sowie um den Mund herum vor.

Acne papulopustulosa. Im Bereich der Follikel bilden sich entzündliche Papeln oder Pusteln.

Stark entzündliche Formen der Akne

Acne conglobata. Die Acne conglobata ist geprägt durch die entzündlichen Akneknoten, die zu Beginn bis zu ca. 1 – 2 cm groß sind, schließlich einschmelzen und sich zu Pseudozysten umwandeln. Betroffen sind vor allem das Gesicht, die Brust und der Rücken. Junge Männer erkranken bevorzugt an Acne conglobata.

Acne inversa. Bei der Acne inversa sind vor allem die Beugefalten im Bereich der Achseln, der Leisten und der Genitalregion sowie bei Frauen die Falten unter den Brüsten betroffen.

SAPHO-Syndrom. Das SAPHO-Syndrom ist gekennzeichnet durch Synovitis, Acne conglobata, Pustulosis palmoplantaris, Hyperostosis und Osteitis.

Acne fulminans. Die Acne fulminans ähnelt der Acne conglobata. Die Knoten zeigen eine nekrotisierende Einschmelzung. Hinzu kommen Gelenkbeschwerden, hohes Fieber, Leukozytose und eine Verschiebung von Akutphaseproteinen, eventuell ein Erythema nodosum. Eine Perikarditis kann zur gefährlichen Komplikation werden. Die Knoten zeigen sich besonders im Bereich des Gesichts, der Brust und des Rückens.

Konventionelle Therapie

Die konventionelle Behandlung der Akne besteht in leichteren Fällen aus einer topischen Lokalthherapie mit Retinoiden, Benzoylperoxid, Azelainsäure oder Antibiotika. In schweren Fällen werden ergänzend orale Antibiotika, Isotretinoin oder Antiandrogene gegeben.

Medikamente, die die Akne provozieren, wie z. B. Steroide, bestimmte Psychopharmaka, Antibiotika (Tetrazykline, Streptomycin) oder B-Vitamine sollten möglichst vermieden werden. Über eine sog. Aknetoilette, z. B. mit Abrasiva und Peelings, kann das Hautbild positiv beeinflusst werden. Aknenarben werden mit Dermabrasion, Peeling, Lasertherapie oder Kryotherapie behandelt.

Möglichkeiten der homöopathischen Therapie

Eine Vielzahl von Patienten ist mit den Nebenwirkungen von oralen Antibiotika, Retinoiden oder Antiandrogenen nicht dauerhaft einverstanden. Dies umso mehr, als der Erfolg der symptombezogenen Behandlung oftmals nur kurzfristiger Natur ist. Eine auf die Ursachen der Akne bezogene homöopathische Therapie wird daher dankbar angenommen und zeigt auch ansprechende Resultate.

Bei schweren Verläufen der Akne (z. B. der Acne conglobata) sollte sehr sorgfältig abgewogen werden, ob das Risiko von dauerhaften Aknenarben besteht. Gegebenenfalls sollte eine zusätzliche konventionelle Therapie erwogen werden, um eine akute Phase zu überbrücken.

Die Akne erweist sich bei der homöopathischen Therapie als ein recht komplexes Thema, das in der Praxis nur wenig Spielraum für den Einsatz von Mitteln der „bewährten Indikation“ bietet. Gelingt es aber, die „Essenz“ der Symptomatik aufzuspüren, so kann eine vollständige Heilung der Akne (abgesehen von den Narben) zu beobachten sein.

Bei Akne sollte die homöopathische Behandlung als gleichberechtigt neben der konventionellen Therapie betrachtet werden. Sie ist im Bereich der Nebenwirkungen jener eindeutig überlegen.

Homöopathische Behandlung

Zusammen mit der Anamnese spielt der Hautbefund die zentrale Rolle. Neben der Lokalisation (z. B. Nase, Kinn, Rücken, Brust) sind die Empfindungen (z. B. brennend) oder Erscheinungen (wie eiternd) zu berücksichtigen. Unterschieden werden müssen z. B. Akne von Acne rosacea sowie Pickel von Furunkeln.

Die Akne lässt sich je nach Stadium und Lokalisation sehr unterschiedlich repletorisieren:

- Akne des Gesichts: Gesicht – Hautausschläge – Akne (41 Mittel)
- Akne des Kinns: Gesicht – Hautausschläge – Akne – Kinn (3 Mittel)
- Akne der Nase: Gesicht – Hautausschläge – Nase (7 Mittel)
- Gesicht – Hautausschläge – Furunkel (32 Mittel)
- Gesicht – Hautausschläge – Furunkel – Kinn (6 Mittel)
- Rücken – Hautausschläge – Pickel (48 Mittel)
- Rücken – Hautausschläge – Furunkel (16 Mittel)
- Brust – Hautausschläge – Pickel (42 Mittel)
- Brust – Hautausschläge – Achselhöhle -Furunkel (12 Mittel)
- Extremitäten – Hautausschläge – Schulter – Pickel (18 Mittel)
- Extremitäten – Hautausschläge – Schulter – Pusteln (4 Mittel)
- Extremitäten – Hautausschläge – Oberarm – Furunkel (10 Mittel)
- Extremitäten – Hautausschläge – Gesäß – Furunkel (26 Mittel)

Bewertung

Aus der Rubrik „Gesicht – Hautausschläge – Akne“ bewährten sich folgende Mittel: Ars., Aur., Bell., Calc-sil., Carbo-an., Crot-h., Hep-sulf., Kalbr., Med., Nux-v., Psor., Puls., Sanic., Sep., Sil., Sulf., Thuji.

Als sehr zuverlässig zeigten sich weiterhin die Unterrubriken „Kinn“ und „Nase“.

Finden sich Furunkel verteilt im **Gesicht**, sollte man zunächst die Wahl zwischen Hepar sulfuris und Sulfur treffen. Konzentrieren sich die Furunkel auf das Kinn, kann man die Mittel aus der entsprechenden Rubrik „Gesicht – Hautausschläge – Furunkel – Kinn“ mit in die Auswahl nehmen.

Am **Rücken** half die Rubrik „Rücken – Hautausschläge – Akne“ nicht weiter. Hier ist die Rubrik „Rücken – Hautausschläge – Pickel“ heranzuziehen. Die Unterrubriken haben sich nicht bewährt. Finden sich

Furunkel, sollte man auch auf diese Rubrik zurückgreifen: „Rücken-Hautausschläge – Furunkel“.

Im Bereich der **Brust** zeigt sich unter der Rubrik „Brust – Hautausschläge – Pickel“ meist das Simile. Die weiteren Unterscheidungen dieser Rubrik führten uns nicht weiter. Bei Furunkeln kann man sich auf die Rubrik „Brust – Hautausschläge – Achselhöhle – Furunkel“ verlassen, sofern diese Lokalisation gegeben ist. Insbesondere hat sich Thuja bei Furunkeln der rechten Achselhöhle bewährt.

An den **Schultern** sollte man zunächst einen Versuch mit Sulfur bei papulöser Akne unternehmen („Extremitäten – Hautausschläge – Schulter – Pickel“). Bei eitrigen Pusteln wähle man zuerst Rhododendron chrysanthum („Extremitäten – Hautausschläge – Schulter – Pusteln“).

Finden sich an den **Oberarmen** Furunkel („Extremitäten – Hautausschläge – Oberarme – Furunkel“), so haben sich nur Crotalus horridus, Silicea terra und Zincum metallicum bewährt. Bei Pusteln der Oberarme: Tilia europaea.

Treten am **Gesäß** Furunkel auf („Extremitäten – Hautausschläge – Gesäß – Furunkel“) kann man sich auf Hepar sulfuris und Lycopodium sehr gut verlassen.

Hinweise zur Mittelgabe. Die Behandlung stützt sich grundsätzlich auf Einzelgaben in der Potenz C 200, jeweils 2 Globuli. Nach etwa 4 – 6 Wochen findet ein Kontrolltermin statt, bei Furunkeln natürlich innerhalb von 3 Tagen. Danach ist zu entscheiden, ob die Behandlung unter Beachtung der Gesamtsymptomatik mit einer weiteren Gabe des gleichen Mittels fortgeführt werden soll (eventuell erneut die C 200, 2 Globuli, einmalig) oder ob das homöopathische Mittel gewechselt wird.

Die schulmedizinische Behandlung sollte sofort unterbrochen werden, sofern nicht eine besonders heftige Akne (z. B. Acne conglobata) vorliegt.

Nachbehandlung. Nach der Behandlung mit konventionellen Mitteln (wie z. B. Antibiotika oder Retinoiden) sollte zunächst mit Sulfur ausgeleitet werden. Hierzu werden ebenfalls 2 Globuli der C 200 gegeben, die man zunächst eine Woche lang wirken lässt. Bei Kortisongaben ist

auch Cortisonum in der C200 als Ausleitungsmittel zu empfehlen, wenn sich eine (häufig zu erwartende) Verschlechterung des Befunds zeigt. Nach 1 Woche schließt sich dann die eigentliche homöopathische Therapie an.

Homöopathisches Messer. Falls das selbstständige Eröffnen und die Entleerung eines Abszesses oder Furunkels erwünscht sind, hat sich das sog. „homöopathische Messer“ *Myristica sebifera* bestens bewährt und vielen Patienten die chirurgische Eröffnung erspart.

Häufige homöopathische Arzneimittel

Calcium silicicum. Bei brennenden Sensationen, etwas bläulichem Ton der Haut, Stippen, schwarzen Mitessern, Epidermoid (Grützbeutel).

Nux vomica. Hitzegefühle des Körpers, besonders des Gesichts, der Patient kann sich jedoch nicht aufdecken oder bewegen, ohne sich kalt zu fühlen. Häufig begleitende Magenstörungen. Bei Akne ist die Haut rot und fleckig.

Psorinum. Eventuell schmutzig-bräunliches Aussehen, Juckreiz mit Besserung bei Bettwärme, vergrößerte Drüsen, Talgdrüsen sondern sehr stark ab, ölige Haut, borkige Ausschläge, Pusteln bei den Fingernägeln.

Sepia succus. Grindartige Hautveränderungen im Frühling, eventuell zusätzlich Ichthyosis mit übel riechender Haut.

Sulfur. Schuppige Haut, jede kleine Verletzung eitert, „pickeliger“ Ausschlag, Pusteln, Karbunkel, trockene Haut, Drüsenanschwellung.

Ergänzende Maßnahmen

Gerade bei der Akne erscheint eine besondere Berücksichtigung des Verdauungstrakts unumgänglich. Eine allgemeine Ernährungsberatung unter Berücksichtigung individueller Unverträglichkeiten sollte mit einer gezielten Symbioselenkung durch geeignete Bakterienpräparate verbunden werden.

Insbesondere bei Akne im Gesichtsbereich gehört eine Herdsuche und ggf. -sanierung im Bereich der **Zähne** zur Basistherapie. Amalgam sollte entfernt werden, insbesondere dann, wenn im Gebiss zusätzlich andere Metalle zum sog. „Batterieeffekt“ mit erhöhter Ausschwemmung der toxischen Metalle führen. Eine Ausleitungstherapie gehört dabei zur zwingenden Notwendigkeit.

Auch **Leber und Galle** sollten besonders berücksichtigt werden, um eine optimale Entgiftung des Körpers zu gewährleisten.

Weiterhin muss man generell auf eine **hormonelle Beteiligung** achten und entsprechend bei der homöopathischen Behandlung berücksichtigen.

Der **Psyche** sollte große Aufmerksamkeit gewidmet werden. Eine schwere Akne kann das Gesicht stark entstellen und zu großen Konflikten bei den betroffenen Patienten führen. Häufig ist das zwanghafte „Ausdrücken“ der Pusteln ein wichtiger Faktor, der für den Schweregrad der Erscheinungen mit von ausschlaggebender Bedeutung ist. Hieraus wird verständlich, dass bei starker Akne häufig eine psychosomatische Begleitung erforderlich ist.

4 Aktinische Keratose

Einleitung

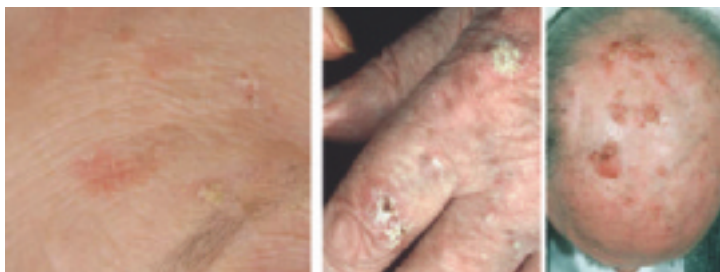Synonym: solare Keratose, Keratosis senilis, Keratosis actinica.

Bei der aktinischen Keratose handelt es sich um ein durch Sonnenlicht, insbesondere durch UV-B-Licht, hervorgerufenes intradermales Karzinom (Carcinoma in situ). Es kommt häufiger bei hellhäutigen Menschen vom Typ I im Bereich der sonnenexponierten Hautareale vor (► **Abb. 4.1**).

Medizinische Diagnostik

Die aktinische Keratose tritt an besonders lichtexponierten Stellen wie Stirn, Glatze, Nasenrücken, Ohrmuschel, Wangen, Unterlippe und Handrücken auf. Zu Beginn zeigt sich eine 1 – 2 mm große, scharf begrenzte, mit feinen Teleangiektasien durchzogene, entzündlich gerötete Zone. Bei Palpation findet sich bereits eine raue, hornige Oberfläche. Im Lauf der Zeit nimmt die Verhornung weiter zu, sodass sich eine gelbliche, schmutzig braune oder grauschwarze harte Keratose zeigt, die am Rand von einem entzündlichen Saum umgeben ist. Nach Ablösung der Krusten verbleibt ein geröteter Grund.

Vorrangig bei Männern entwickelt sich die Verhornung an den Ohren und an der Stirn zeitweilig so stark, dass sich ein „Hauthorn“, ein **Cornu cutaneum**, bildet.



► **Abb. 4.1** Aktinische Keratose vom überwiegend keratotischen Typ (Moll 2010).

Lichenoide aktinische Keratose. Als lichenoider aktinischer Keratosen bezeichnet man vereinzelt stehende, rötlich entzündete, 1 – 2 cm große, flach erhabene Papeln.

Diagnosestellung

Die Diagnose wird durch Histologie gestellt.

Differenzialdiagnosen

Als Differenzialdiagnosen sind Verrucae seborrhoicae zu beachten. Auch ein Lupus erythematoses chronicus kommt bei vereinzelt aktinischen Keratosen infrage.

Konventionelle Therapie

Die Behandlung der aktinischen Keratose wird auf unterschiedliche Art durchgeführt. Infrage kommen die Exzision, die Kürettage mit Elektrokoagulation, Kryotherapie, die lokale Anwendung von Imiquimod (Aldara), 5-Fluorouracil (Efudix-Salbe) oder die photodynamische Therapie mittels äußerer Anwendung einer photosensibilisierenden Substanz und nachfolgender Bestrahlung.

Möglichkeiten der homöopathische Therapie

Die Behandlung von aktinischen Keratosen hat sich in der Kombination mit schulmedizinischer externer Therapie bewährt. Die Kombination bietet sich auch deshalb an, weil jeder Therapeut bei sog. Präkanzerosen unter einem gewissen Zeitdruck steht, denn die Hautveränderungen könnten bei Fortschreiten in Spinaliome übergehen.

Ein Nichtabheilen der aktinischen Keratosen unter einer derartigen Kombinationstherapie ist bei korrektem Arbeiten auszuschließen.

Homöopathische Behandlung

Die Repertorisation erfolgt anhand der befallenen Hautstellen. Im Kent-Repertorium finden wir für aktinische Keratosen die im Folgenden genannten Rubriken:

- Stirn: Gesicht – Hautausschläge – Krusten, Borken, mit – Stirn (4 Mittel)

- Glatze: Kopf – Hautausschlag – Krusten und Schorfe (69 Mittel)
- Nasenrücken: Gesicht – Hautausschläge – Krusten, Borken, mit – Nase (32 Mittel)
- Ohrmuschel: Ohren – Hautausschläge – krustig (16 Mittel)
- Wangen: Gesicht – Hautausschläge – Krusten, Borken, mit – Wangen (2 Mittel)
- Unterlippe: Gesicht – Hautausschläge – Krusten, Borken, mit – Lippen (18 Mittel)
- Handrücken: Extremitäten – Hautausschläge – Hand – Handrücken – Krusten, Schorfe (5 Mittel)

Bewertung

Hierbei ist erwähnenswert, dass bei aktinischen Keratosen der **Stirn** zuverlässig Calcium carbonicum und Muriaticum acidum, die beide 2-wertig angegeben sind, verwendet werden können.

Am **unbehaarten Oberkopf** haben sich Dulcamara und Sulfur, beide 3-wertig, bewährt.

An der **Nase** ist Mercurius solubilis, 3-wertig, das empfohlene Mittel. Fluoricum acidum, das unter der Rubrik: „Gesicht – Hautausschläge – Nase – Nasenrücken, auf dem N. mit entzündeter Basis“, gefunden wird, zeigte sich nicht als wichtiges Mittel.

Im Bereich der **Ohren** ist Sarsaparilla, 3-wertig, das Mittel der Wahl.

Für aktinische Keratosen der **Wangen** findet sich Lycopodium, 2-wertig, als bestes Mittel.

Zur Behandlung der **Lippen** empfiehlt sich Valeriana officinalis, 1-wertig.

An den **Handrücken** ist Sepia, 2-wertig, das bevorzugte Mittel.

Häufige homöopathische Arzneimittel

Calcium carbonicum. Verlangsamung der Nutrition mit vermehrten Schweißen, das Kissen feucht machend. Rezidive von Erkrankungen. Fett, kalt, feucht und sauer. Jucken der Kopfhaut, kratzt den Kopf beim Erwachen. Die Haut ist ungesund, leicht ulzerierend und schlaff. Schlecht heilende Wunden. Drüsen geschwollen. Furunkel.

Lycopodium clavatum. Verdauungsbeschwerden. Leberschwäche. Gelbe und braune Hautflecken, graugelbe Gesichtshaut. Rechte Körperseite. Abmagerung. Präsenilität. Dünn, faltig, voll Gas und trocken. Jucken. Ulzeration. Risse. Die Haut ist dick und verhärtet.

Mercurius solubilis. Entzündet und nekrotisch. Pusteln und Bläschen. Feuchte Haut. Reichlicher stinkender und klebriger Schweiß ohne Erleichterung. Unregelmäßig begrenzte Geschwüre mit Stippen der Umgebung. Jucken. Gelbbraune Krusten. Eiterung.

Muriaticum acidum. Verschlechterung wie bei Sepsis. Starke körperliche Schwäche. Blutungen. Papeln und Bläschen, stark juckend. Die Übergänge von der Haut zur Schleimhaut an den Körperöffnungen sind vorrangig befallen. Ekzeme der Handrücken.

Sarsaparilla officinalis. Furunkel und Ekzeme. Abgemagert, faltig, trocken, schlaff, schuppig. Verschlechterung nach heißem Wetter, im Frühling und nach Impfung. Ulzera. Krusten. Frische Luft macht Gesichtsröte. Jucken. Schrunden und Verhärtung der Haut.

Valeriana officinalis. Reizbar, hysterisch, überempfindlich. Rheumatische Schmerzen der Glieder. Zucken. Nächtlicher Juckreiz, Verschlechterung beim Aufwachen. Lang anhaltende Hitze mit Gesichtsschweiß.

Ergänzende Maßnahmen

Starke Sonne sollte gemieden werden und es sollten täglich duftstofffreie Lichtschutzexterna mit Faktor 50 aufgetragen werden. Weitere Maßnahmen sind auf ► S. 16 unter „Konventionelle Therapie“ erwähnt.